Ueber die

Einlagerung von Nerven in Knochencallus

bei Fracturen.

Inaugural-Dissertation

zur

Erlangung der Doctorwürde

in der

Medicin, Chirurgie und Geburtshülfe,

welche

nebst beigefügten Thesen

mit Zustimmung der Hohen Medicinischen Fakultät

der Königl. Universität zu Greifswald

am

Freitag, den 5. October 1888

Vormittags 11 Uhr

öffentlich verteidigen wird

Carl Schoenermarck

prakt. Arzt

aus Oestreich-Schlesien.

Opponenten:

Herr Dr. Max Niesel, med. pract.

„ K. Zoepffel, cand med.

Greifswald.

Druck von Julius Abel.

1888.

Digitized by the Internet Archive
in 2026

https://archive.org/details/IA40154001_0291

Seinem lieben Vater

und

dem Andenken seiner theuren Mutter

in Liebe und Dankbarkeit

gewidmet

vom

Verfass

Erfahrungsgemäss und durch statistische Berichte wie sie alljährlich an allen grösseren Krankenhäusern erscheinen, sicher festgestellt, stehen die Knochenbrüche unter allen Verletzungen, welche eine chirurgische Behandlung nothwendig machen und was die Häufigkeit ihres Vorkommens antrifft, oben an. In seinem Buche „die Lehre von den Knochenbrüchen“ giebt Bruns beispielsweise eine sehr übersichtliche Zusammenstellung in diesem Punkte und weist statistisch aus den jährlichen Berichten aus einem Zeitraum von 33 Jahren über die im grossen London Hospital zu London stationär und ambulant behandelten Verletzungen nach, dass die Knochenbrüche etwas mehr als den siebenten Theil von allen in Behandlung kommenden zufälligen Verletzungen ausmachen.

Unter den Fracturen im Allgemeinen sind es die Knochenbrüche der Gliedmassen, welche an Frequenz vor denen der übrigen Scelettheile prävaliren.

Obschon diese Fracturen eingehend und in ausführlicher Weise nach allen Seiten hin eben wegen ihrer Häufigkeit und wegen der Fülle von interessan-

ten Varietäten Gegenstand einer Beschreibung geworden sind, so bieten doch diejenigen Fälle subcutaner Fracturen, welche, abgesehen von ihrem normalen Heilungsverlauf, sich durch Complicationen auszeichnen, wie sie entweder mit der Fractur selbst entstehen oder erst geraume Zeit nachher hinzutreten, ein Kapitel, welches auffälliger Weise erst in neuerer Zeit die gebührende Beachtung gefunden hat. Neben dem recht seltenen Vorkommniss der Complication eines Knochenbruches mit Verletzung eines grossen Blutgefässes, sind es die üblen Zufälle, welche in der Verletzung oder in der Compressien von Nervenstämmen bestehen, welche die Aufmerksamkeit des behandelnden Chirurgen jetzt besonders fesseln.

Während die Verletzungen der Blutgefässe, in der Mehrheit der Arterienstämme, bei Fracturen an den unteren Extremitäten vorkommen, welche Thatsache ihre Erklärung darin findet, dass die schwersten Formen von Knochenbrüchen mit ausgedehnten Splitterungen und grossen Weichtheilverletzungen an den unteren Gliedmassen und besonders am Unterschenkel auftreten und gerade am Unterschenkel die arteriellen Gefässe in nächster Nähe am Knochen verlaufen, ereignen sich im Gegensatz hierzu die Nervenverletzungen bei Fracturen weitaus am häufigsten an der oberen Extremität, insbesondere am Oberarm, was ebenso durch das anatomische Verhältniss der Nervenstämme zum Oberarmknochen begründet ist.

Bevor wir nun auf das eigentliche Thema näher eingehen, ist es wohl angebracht, in Kürze eine Uebersicht über das anatomisshe Verhältniss derjenigen Nerven zum Humerus vorauszuschicken welche zur Besprechung kommen. Von den drei Nerven, Medianus, Ulnaris und Radialis, verläuft der erstere, nachdem er mit zwei Wurzeln aus dem Armgeflecht entsprungen, welche eine Schlinge um die Achselschlagader bilden und sich vor derselben wieder verbinden, als starker Stamm an der vorderen Seite der A. brachialis in fast gerader Linie zu der Ellenbeuge, indem er sich während seines ganzen Verlaufes am Oberarm ziemlich gleichmässig weit vom Humerus entfernt hält.

Der Ulnaris steigt, aus dem Armgeflecht kommend, an der inneren Seite der Armarterie bis zur Mitte des Armes herab, wendet sich dann in seinem Verlaufe nach rückwärts zum Condylus internus, wo er in den Zwischenraum zwischen Olecranon und den ebengenannten inneren Knochenfortsatz des Oberarmes eintritt.

Der Radialis hinter den Achselgefässen aus dem Armgeflecht entspringend, windet sich, sich dicht am Humerusschaft haltend, zwischen Oberarmknochen und dreiköpfigem Armmuskel in einer langen Spirale nach rückwärts und unten und gelangt allmählig zur äusseren Seite des Oberarmes.

Wenn man das Verhältniss zwischen Humerus einerseits und den Nerven des Oberarmes anderer-

seits, sowie wir es eben geschildert haben, ins Auge fasst, so ergiebt sich für eine mit Humerusfractur einhergehende Nervenverletzung zunächst die Möglichkeit, dass während der Entstehung der Fractur oder in unmittelbarster Folge derselben durch schwere äussere Einflüsse eine Quetschung oder mehr oder weniger weitgehende Durchtrennung des Nerven, welcher der Fracturstelle am nächsten liegt, eintreten kann. Solche Nervenverletzungen werden selbstverständlich die Aufmerksamkeit des Patienten wie auch des Chirurgen sofort auf sich ziehen. Wesentlich anders liegt die Sache, wenn der bei der Fractur unverletzt gebliebene Nerv erst durch den normalen Heilungsprozess, wie er sich in der Callusbildung vollzieht, in Mitleidenschaft gezogen wird. Die Möglichkeit, dass das Callusgewebe einen Druck oder sonstige Beeinflussung auf einen Nerv ausüben kann, kommt natürlich der Wahrscheinlichkeit näher, wenn die anatomischen Beziehungen zwischen Nerv und Knochen an der Fracturstelle für diesen Fall besonders günstig liegen, d. h. wenn die Fractur an einer Stelle zu Stande gekommen, wo der Nerv nahe am Knochen verläuft. Von vornherein lässt sich erwarten, das die Folgeerscheinungen des Druckes, den der Callus auf den Nerv ausübt, häufiger zur Beobachtung kommen müssten, als dies in der That der Fall ist. Indessen ist leicht einzusehen, dass bei ganz normaler Callusentwickelung und späterhin ebenso normaler Rückbildung des Callus der

den Nerv treffende Insult ein verhältnissmässig geringer und was das Wesentlichste ist, ein vorübergehender ist. Ganz anders muss sich die Sache gestalten, wenn der Callus excessiv wächst und sich nicht ganz in der normalen Weise zurückbildet. Es lässt sich auch für diesen Fall von vornherein die Möglichkeit aufstellen, dass der Nerv schliesslich ganz in Callusmasse eingebettet werden kann, selbstverständlich zum grössten Schaden seiner physiologischen Leistungsfähigkeit. Solche Fälle, wo es sich in der That um eine derartige mehr oder weniger weitgehende Einbettung des Nerven in Callusmasse gehandelt hat, scheinen nun glücklicherweise nicht allzuoft vorzukommen, ich sage scheinen, weil ich in der Literatur nur einer recht geringen Anzahl hierherbezüglicher Beobachtungen und Mittheilungen begegnet bin. Es lässt sich meines Erachtens die Möglichkeit nicht in Abrede stellen, dass bei der relativen Häufigkeit von Oberarmfracturen diese nachträgliche üble Complication öfter zur Entwickelung kommt. Da sie aber der Natur der Sache nach sich immer erst längere Zeit nach stattgehabter Fractur entwickeln kann, wenn der Patient längst aus der Behandlung des Arztes entlassen ist, so werden namentlich bei der ärmeren, arbeitenden Klasse der Bevölkerung viele solcher Fälle sich der Beobachtung des Anfangs behandelnden Arztes entziehen.

Es liegen nun, soweit ich dies habe constatiren können, in der Literatur zur Zeit folgende Fälle

vor, wo es sich um schwere Schädigung eines Nerven durch Calluswucherung nach Oberarmfractur handelt.

I. M. radialis.

1. Busch*) stellte in einer Sitzung vom 17. Januar 1863 der niederrhein. Gesellschaft für Natur- und Heilkunde einen Fall vor, wo ein Arbeitsmann durch directe Gewalt eine Fractur am unteren Drittel des Humerus erlitten hatte. Nach der Consolidation der Fragmente zeigte sich eine Lähmung des Radialis, von welcher nicht zu eruiren, ob sie gleich nach der Fractur oder erst später entstanden sei. 4 Wochen lang wurde der faradische Strom angewandt und da diese Behandlung ohne Erfolg blieb, wurde durch Incision am oberen Rande des Supiator longus der Callus blosgelegt. Eine 2 Zoll lange Narbenbrücke hatte hier den Nerven stark gegen den Knochen-Callus angepresst, sodass eine vollständige Lähmung im Bereiche des N.-Radialis bestand. Die Hand hing bei horizontaler Haltung des Unterarms schlaff herab und weder im Handgelenk noch in den Fingern konnte die geringste Streckbewegung ausgeführt werden. Nach Auslösung des Nerven aus seiner drückenden Umhüllung, durch Spaltung der Narbenbrücke, vermoche Patient sofort die Hand ungefähr 50° vom Unterarm zu erheben. Unter Benutzung des electrischen Stromes wurde nach 3 Monaten die

---

* Berliner klin. Wochenschrift 1864, Bd. II.

Gebrauchsfähigkeit der Hand vollständig wiederhergestellt.

2. Lähmung des N. Radialis in Folge von Druck des Nerven durch den Callus nach Fractur des Humerus in seiner unteren Hälfte.

Fall von Ollier*) beobachtet (mitgetheilt in der Gaz. Hebdom. 1865, p. 515, sowie in Olliers Werk. Vol. II.).

22jähriger Mann. Fractur in der unteren Hälfte des Humerus mit Durchstossung des Fragmentes durch die Haut. In den ersten Tagen heftige, reissende Schmerzen an der Fracturstelle. Nach Abnahme des Verbandes, der 40 Tage gelegen hat, wird Lähmung des Radialis constatirt. Vier Monate später besteht die Lähmung noch fort. Eine genaue Untersuchung der längst consolidirten Fractur in ihrem Verhältniss zum N. Radialis ergiebt jetzt das sehr characteristische Resultat, dass, wenn man den N. Radialis über der Fracturstelle resp. der Callus-Geschwulst drückt, dies sehr heftige Schmerzen erzeugt, während der Kranke gar keine Empfindungen hat, wenn man den Nerven da drückt, wo er auf dem Callus liegen müsste; ferner, dass unterhalb des Callus durch dieselbe Procedur nur sehr undeutliche Sensationen erzeugt werden. Zwei Monate lang alle möglichen äusseren Mittel, sowie Electricität; hierauf Operation, welche

*) Jahrbücher von Virchow-Hirsch. Jahrgang IV. Band II. Seite 384. Berlin 1870.

sehr interessante Ergebnisse zu Tage fördert. Der Radialis ist wirklich vollständig in einem langen Knochenkanale eingeschlossen, aus dem er herausgemeisselt werden muss. In dem oberen Theile dieses Kanales ist der Nerv förmlich ganglionartig angeschwollen, so dass er 1 cm. (!) dick ist. Etwa in der Mitte wird dann der Kanal plötzlich durch eine in denselben hineinragende Knochenkante verengt, die zum unteren Fragment gehörte. Der Nerv zeigte hier eine Einschnürung, als wenn eine Ligatur um ihn gelegt wäre. Seine Dicke betrug an dieser Stelle nur 3 mm. Gleich unter dieser Einschnürung wurde der Nerv wieder dicker, doch nur wenig dicker als unter normalen Verhältnissen und gewann dann schnell seine normalen Dimensionen, indem er immer noch weiter 15—20 mm im Knochen eingebettet verlief. Mit grosser Sorgfalt wurde der Nerv vollständig herausgemeisselt. Nach 4 Wochen schon sehr deutliche Besserung der Lähmung, später vollständige Herstellung.

3. Busch*) berichtet in der Sitzung vom 19. März 1872 der niederrheinischen Gesellschaft für Natur- und Heilkunde über einen zweiten von ihm beobachteten Fall. Ein Arbeitsmann hatte das Unglück, mit seinem linken Arme, im November 1870, in ein sich drehendes Schwungrad zu gerathen und dadurch

*) Berliner Klin. Wochenschrift. IX. Jahrgang 1872. No. 34. S 413.

eine Fractur beider Vorderarmknochen und des Os Humeri zu erleiden. Unmittelbar nach der Verletzung wurde ein Schienenverband und hierauf ein Gypsverband angelegt, welcher später noch einmal erneuert wurde. Im Ganzen lag der feste Verband 8 Wochen. Gleich nach Abnahme des Verbandes bemerkte Patient, dass er die Streckfähigkeit für die Hand und die Finger eingebüsst hatte. Leider konnte der Kranke nicht angeben, ob die Lähmung in den betreffenden Muskeln schon unmittelbar nach der Verletzung vorhanden gewesen sei, oder erst während der Heilung der Fractur entstanden sei, so dass es zweifelhaft gelassen werden musste, in wieweit der verhandene Zustand durch Knochencallus allein oder durch eine bei der Fractur entstandene Contusion des Nerven bedingt sei. Eine vorgenommene Behandlung durch Inductions-Electricität blieb ohne jeden Erfolg.

16 Monate nach der Verletzung war der Zustand folgender: Am oberen Drittel der Unterarmknochen fand man einen starken Callus, welcher die Knochen zwar nicht untereinander verband, aber doch so unregelmässig war, dass die Supination auch passiv sich nur in geringem Grade ausführen liess. In der Mitte des Oberarms befand sich ebenfalls ein starker Callus, welcher besonders nach der Rückseite hin ausgebildet war. Der Triceps war gut und kräftig entwickelt, dagegen waren die Supinatoren und Extensoren von ihrer Urpsrungsstelle oberhalb des Condylus externus

an bis zu ihrem Ende in höchstem Grade atrophisch, so dass man auf dem Rücken des Vorderarmes zwischen Haut und Knochen nur noch eine Spur von anderem Gewebe entdecken konnte. Die atrophischen Muskeln reagirten nicht gegen die stärksten Ströme, weder wenn man sie direct reizte, noch wenn man die Electrode an den Radialis oberhalb des Callus legte und die andere auf den Rücken des Vorderarms applicirte. Gleiches Verhalten sowohl bei dem constanten als bei dem Inductionsstrome. Die Hand stand pronirt und hing in rechtwinkeliger Beugung willenlos herab. Der Patient war nicht im Stande mit der Handwurzel oder den Fingern die geringste Streckbewegung auszuführen.

In Bezug auf die Sensation war zu bemerken, dass andauernd schmerzhaftes Kribbeln im zweiten und dritten Finger vorhanden war, dass aber nur eine etwas über einen Quadratzoll grosse Fläche des Handrückens vollständig unempfindlich war, während an allen anderen Stellen die Beizungen, wenn auch sehr dumpf, empfunden wurden. Da sich ein Callus an der Stelle des Oberarms befand, an welcher der N. Radialis sich hart um den Knochen windet, so wurde beschlossen, den Nerv unterhalb des Callus bloszulegen und wenn man denselben von Knochenmasse eingeschlossen finden würde, die letztere zu trennen. Der Hauptschnitt wurde zwischen dem oberen Ende des Supinator und dem Rande des äusseren kurzen Triceps-Kopfes angelegt. Hier unter-

halb des Callus fand sich der Nerv scheinbar unverändert vor; er hatte die normale Stärke und bot auch dasselbe Gefühl wie ein gesunder Nerv dar, wenn man ihn zwischen dem aufgelegten Finger und Knochen leicht hin- und herrollen liess. Ehe die Operation weiter fortgesetzt wurde, wurde versucht, den Nerven hier unterhalb des Callus elektrisch zu reizen. Bei schwachen Induktionsströmen sah man, wenn die Elektroden auf den Nerven applicirt waren, gar keine Veränderung und erst bei den stärksten Strömen wurden schwache fibrilläre Zuckungen in dem obersten Teile des Supinator longus beobachtet. Als man nun den Nerven nach Abhebung des kurzen Tricepskopfes weiter nach oben verfolgte, sah man ihn, wie in einen Tunnel, in ein Knochengewölbe eintreten. Der abgerundete Rand dieses Tunnels lag so hart auf dem Nerven auf, dass unterhalb desselben das Gewebe des Nerven emporzuquellen schien. Es war ausserordentlich schwierig, diese Knochenbrücke wegzubrechen, ohne den dicht darunter liegenden Nerven zu insultiren. Es gelang schliesslich, den über $1^1/_2$ Zoll langen Kanal zu öffnen. Man sah nun den wie ein Band platt gedrückten und schmalen Nerven, der sich von dem runden Stamme unterhalb des Callus scharf absetzte, in einem abgerundeten Halbkanale von Knochen liegen. Der Kanal hatte eine nicht ganz gleichförmige Richtung, sondern war ungefähr in der Mitte seines Verlaufes rechtwinkelig gekrümmt, so dass

das schmale Nervenband hier eine ähnliche Knickung erlitten hatte. Zu erwähnen ist noch, dass, ehe der Knochenkanal vollständig aufgemeisselt worden, von dem Stamme des Nerven ein ziemlich starker Ast abging, welcher durch ein rundliches Loch aus dem Knochen hervortrat und sich in den Triceps begab. Bei elektrischer Reizung dieses Astes zuckte der Triceps lebhaft, so dass an dieser Stelle also keine Druckerscheinung mehr vorhanden war. Vorsichtig wurde nun der platte Nervenstamm mit einem Schielhäkchen aus seinem Halbkanale hervorgehoben, damit er nicht wieder an dieser Stelle festwachsen sollte. Gleich unmittelbar nach der Operation war der Patient im Stande, mit dem zweiten und dritten Finger kleine Streckbewegungen vorzunehmen, auch gab er an, dass das lästige Kribbeln in denselben vollständig verschwunden sei. Am folgenden Tage vermochte er schon den Daumen etwas zu abdueiren und ihn sowie die anderen Finger zu extendiren und am vierten Tage reagirten schon auf schwache Inductionsströme alle Muskeln auf dem Rücken des Vorderarmes.

4. In der Literatur findet sich ferner ein hierhergehöriger Fall, aufgeführt von M. Delens:*) Ueber Auslösung des rechten Radialis aus einer Calluswucherung nach Humerusfractur. (Bulletin de la société de chirurgie de Paris 1880. 21. Avr.)

*) Schmidt's Jahrbücher 1881.

Ein 37jähriger Mann hatte eine Fractur des unteren Endes des Humerus erlitten. 5 Wochen nachher fand sich bei Abnahme des Verbandes eine Radialis-Lähmung. Nach 8 Wochen wurde der Nerv an der Stelle der Fractur freigelegt und constatirt, dass derselbe bogenförmig verschoben in einem knöchern-fibrösen Kanal eingeschlossen und fest eingeklemmt sich nicht verschieben liess. Er war plattgedrückt, fast auf die Hälfte verdünnt und von einer Anzahl kleiner Knochennadeln angespiesst. Der Knochenkanal wurde abgemeisselt. Nach einigen Monaten war, wenn auch keine vollkommene, so doch merkliche Besserung der Lähmung eingetreten.

5. Tillaux berichtet über folgenden Fall (Bulletin de la Societé de chirurgie de Paris 1878, 26. Juni.)

Ein 53 Jahre alter Mann erlitt einen Splitterbruch in der Mitte des Humerus. Nach 7 Wochen wurde bei Entfernung des Verbandes eine totale Lähmung des N. radialis constatirt. Nach 8 Wochen wurde die Bruchstelle freigelegt. Es fand sich der Nerv in einem 3 cm langen knöchern fibrösen Knochentunnel liegend vor, der bajonettförmig geknickt war. An einzelnen Stellen eingeklemmt und verdünnt, an anderen verdickt, zeigte der Nerv ein perlschnurartiges Aussehen. Der Knochenkanal wurde abgemeisselt. Schon nach 14 Tagen beginnende Besserung, die nach einem halben Jahr mit vollständiger Heilung abschloss.

II. N. Ulnaris.

In der hiesigen chirurgischen Klinik wurde folgender Fall beobachtet*):

Am 9. März 1883 stellte sich die 19 Jahre alte Wilhelmine H. in hiesiger chirurgischer Poliklinik vor, mit der Angabe, dass sie vor 6 Wochen auf ihren rechten Ellenbogen gefallen sei. Allmälich verspürte sie erst, dass die ausgiebige Flexion und Extension des Armes etwas gehindert und dass beim Ausführen dieser Bewegungen ein deutliches Knacken entstand. Ausserdem fühlte sie ein zunehmendes Taubsein im vierten und fünften Finger. Die Hand zeigte eine geringe Atrophie, besonders waren die Interossealräume eingezogen. Wenn auch die Bewegungen der Finger durch die völlige Lähmung der einen oder anderen Muskelgruppe in keiner Weise gehindert war, so war das feinere Fingerspiel im Wesentlichen doch alterirt. Die normaler Weise deutlich fühlbare spitze Prominenz des Epicondylus internus an der Seite des Ellenbogens war nicht vorhanden, statt derselben war eine stumpfe Auftreibung zu fühlen, welche dem Gefühl nach theilweise durch knöchernen, theilweise durch Bindegewebscallus gebildet wurde. In der Ellenbeuge fühlte man im inneren Abschnitte der Gelenkkapsel einen ziemlich grossen freien Gelenkkörper, welcher

*) Brandenburg, Ueber Nervenlähmungen an der oberen Extremität durch Brüche des Oberarms. Inaug.-Diss. Greifswald 1883.

bei der Bewegung das oben erwähnte Knacken hervorrief und von der Absprengung des Epicondylus internus herstammte. Die Kranke wurde in die chirurgische Klinik aufgenommen und von Professor Vogt folgende Operation ausgeführt:

Zunächst wurde der Gelenkkörper durch eine freie Incision entfernt. Alsdann wurde auf den Callus eingeschnitten und dabei wurde gefunden, dass der Nerv durch den knöchernen Callus seitlich gedrückt und ausserdem von starrem Bindegewebe eingeschlossen war. Nachdem derselbe aus seiner eingeklemmten Lage befreit, zeigte sich oberhalb der Einschnürung eine ganglionartige Auftreibung. Er wurde mit wenigen Zügen gedehnt, die Wunde im übrigen nach den Regeln der Antisepsis behandelt und durch eine vierwöchentliche elektrische Behandlung erzielt, dass die oben erwähnten Functionsstörungen völlig verschwanden.

III. Plexus brachialis.

Ueber einen diesbezüglichen Fall von Lähmung des ganzen Plexus brachialis in Folge von Fractur des Oberarmes am Collum chirurgicum finden wir in einem Aufsatz von Professor Vogt*) über Neurochirurgie Folgendes mitgetheilt.

Ein 11jähriges Mädchen wurde durch das Niederstürzen eines Baumes zu Boden geworfen, worauf

*) Deutsche Zeitschrift für Chirurgie, 1887, X, p. 144 ff.

sie, 2 Tage ohne Besinnung, nach dem Erwachen aus diesem Zustande heftige Schmerzen in der rechten Schulter fühlte. Kalte Umschläge, später ein Gipsverband, welcher jedoch die Schulter nicht mit einschloss, bildeten die anfängliche Behandlung. Nach Abnahme des Verbandes, 7 Wochen nach der Verletzung, zeigte es sich, dass der Arm absolut unbrauchbar, die Sensibilität und Motilität völlig darin aufgehoben war. Weder starke Inductionsströme noch der constante Strom ergaben irgend welche Reaction. Genau über der Linea intercondylica schneidet die Grenze für die Sensibilitätsstörung ab.

Es musste also, da die sensiblen Nerven des Oberarms, die aus dem oberen Theil des Plexus brachialis stammen, intact waren, die Ursache der Lähmung peripher von ihrer Austrittsstelle gesucht werden.

Da nun am Oberarm im Collum chirurgicum eine noch mobile Fractur und unterhalb wulstige Callusmassen zu fühlen waren, so war hier die Ursache der Lähmung zu suchen. Es wurde daher die Resection des Humerus von Professor Vogt vorgenommen. Nachdem die lange Biceps-Sehne aus dem Sulcus intertubercularis herausluxirt war, ergab es sich, dass der Plexus brachialis unterhalb der Pseudoarthrose im stark verdickten Periost eines Knochenvorsprunges von 3 ctm. Länge, welcher sich scharf von dem übrigen Knochen abgrenzte, eingefilzt war. Es wurde derselbe mit Vorsicht und auf

Kosten des Periost's herausgelöst, der Humerusschaft in der unteren Grenze der Wunde mit der Kettensäge durchtrennt, der Arm drainirt und mit einem Verband fixirt. An dem ausgelösten Humerusende bestand eine Komminutivfractur mit doppeltem Querbruch des Schaftes. Der zweite Bruch, der mit dickem Callus consolidirt war, ergab die Compressionsstelle für die Nerven. Nach einem entzündungslosen Wundverlauf von 3 Wochen konnte der Arm einer näheren Prüfung unterzogen werden und eine electrotherapeutische Behandlung folgen. Doch die günstigen Resultate, wie sie bereits durch diese Kur erzielt worden waren, erlitten bald einen Einhalt, indem jede Weiterbehandlung durch die Indolenz der Eltern der Patientin verhindert wurde. Der Zustand des Arms war nach 3 Jahren ein trauriger; die Hand erschien sensibel und motorisch völlig paralytisch.

Lassen wir nun im Anschluss hieran den mir durch die Güte des Herrn Privatdocenten Dr. Löbker zur Veröffentlichung übergebenen Fall folgen:

Das in angehefteter Tafel abgebildete Präparat stammt von einem Mann im Alter von etwa 50 Jahren, welcher längere Zeit vor seinem Tode eine schwere rechtsseitige Ellenbogenverletzung erlitten hatte. Seit jener Zeit waren die Bewegungen des Gelenkes in hohem Masse beeinträchtigt, gegen die Functionen der Hand zwar herabgesetzt, sonst aber nicht wenig alterirt. Mehr liess sich durch die angestellten Nachforschungen nicht mehr feststellen.

Die Untersuchung an der Leiche ergiebt eine mässige Atrophie des Vorderarms gegenüber dem entsprechenden Extremitätenabschnitte der linken Seite und eine Verdickung des rechten Ellenbogengelenkes. Narben der Haut als Zeichen früher bestandener offener Wunden sind jedoch nicht nachweisbar.

Das Ellenbogengelenk befindet sich in stumpfwinkliger Beugestellung. Der Vorderarm ist auch in dieser Stellung gegen den Oberarm mässig radialwärts abducirt. Die Hand steht in halber Pronationsstellung. Die weitere Supination ist nicht ausführbar, die Pronation dagegen frei. Passive Beugungs- und Streckbewegungen entsprechen einem Winkel von etwa 20°. Die Gegend des Radio-Humeralgelenks ragt weit nach aussen hervor. Bei der Palpation fühlt man hier eine sehr starke Auftreibung der Eminentia capitata und des Epicondylus humeri. Unter dem letzteren das gleichsam etwas verbreiterte Capitulum radii.

Auf der hintern Seite des Gelenkes prominirt die Spitze des Olecranon, ähnlich wie bei Luxation des Vorderarms nach hinten. Das Olecranon ist ausserdem ein Wenig ulnarwärts gegen die Hinterfläche des Epicondylus internus verschoben. An Stelle des unter normalen Verhältnissen spitz hervorragenden Epicondylus internus humeri befindet sich eine höckrige stumpfe Knochenauftreibung, welche sich auch auf die Vorderfläche des Humerus

erstreckte, so dass die ganze Gegend der Fossa humeri antica von ihr eingenommen wird.

Bei der genaueren Präparation der Gelenkgegend erweist sich der M. Biceps in seinem unteren Theile nicht unerheblich atrophirt. Seine Insertion an der Tuberositas radii ist gut erhalten. Der M. brachialis internus ist kräftig entwickelt, sein unteres Ende wird durch die erwähnte Knochenauftreibung in der Fossa humeri buckelartig hervorgehoben. Seine Sehne inserirt sich unterhalb des Processus coronoides, sowie durch zahlreiche derbe Narbenstränge an der Knochenauftreibung in der Fossa humeri und der narbig verdickten Gelenkkapsel, welch letztere zum Theil durch die hintere Fläche der Sehne ersetzt wird. Die Arteria und Vena cubitalis zeigt keine wesentlichen Veränderungen in Lage und Verlauf.

Auffallend ist, dass auf der ganzen Strecke zwischen Innenrand des Biceps resp. Brachialis internus und Epicondylus internus zunächst kein Nervenstamm, welcher dem N. medianus entsprechen könnte, gefunden wird. Es werden daher die Theile im Sulcus bicipitalis internus freigelegt und von hier aus nach unten verfolgt. Hierbei stellt es sich heraus, dass der N. ulnaris seine Lage nicht wesentlich geändert hat. Er verläuft in einer Knochenfurche hinter dem inneren Höcker der auf der Innenseite des Gelenks beschriebenen Knochenauftreibung zum Vorderarm abwärts. Der Innenrand des Olecranon ist bis dicht an den Nerven herangerückt.

Der N. medianus dagegen im Sulcus bicipitalis internus von normaler Dicke und Beschaffenheit wird gegen das Ellenbogengelenk hin allmählich immer dicker und nähert sich dem N. ulnaris bis auf 1 cm. Durch vollständige Freilegung des auf der Innenseite des Gelenks befindlichen Knochenwulstes sieht man nun, wie der Nerv in der Knochenauftreibung selbst verschwindet und von einem spitzen Knochenhöcker überlagert wird. Am Aussenrande dieses Höckers, entsprechend der Gelenklinie, kommt der Nerv aus der Knochensubstanz wieder zum Vorschein, ist hier wiederum stark spindelartig aufgetrieben, verjüngt sich alsbald und verschwindet in der Muskulatur der Volarfläche des Vorderarms.

Während der Nerv im Sulcus bicipitalis etwa einen halben Centimeter breit ist, misst derselbe oberhalb des Eintrittes in den Knochenkanal ungefähr einen Centimeter und nach dem Austritt aus demselben über einen Centimeter. Die obere Auftreibung geht ganz allmählig in die normale Breite über, während die weitere spindelförmige Auftreibung 3 cm. lang ist und sich schärfer gegen den normalen Nervenstrang nach unten absetzt. Von unten her kann man in den Knochenkanal hineinblicken, welcher sich trichterförmig verengt und in welchem der Nerv eine starke Einschnürung zeigt.

Der N. Radialis zeigte durchaus normale Verhältnisse.

Das ganze untere Gelenkende des Humerus im Bereich beider Epicondylen und der Fossa antica ist ist in eine dicke unförmige Callusmasse verwandelt und die letzere hat den nach innen verdrängten N. medianus vollständig überwuchert. Die Gegend der Fossa humeri postica ist nicht wesentlich verändert. Die Ulna ist nach hinten oben verschoben, so dass das Olecanon in subluxirter Stellung nach hinten hervorragt. An der Stelle des Processus coronoides finden sich gleichfalls geringe Callusmassen. Die ganze Cavitas sigmoidea major ist verlängert. Bei dem sagitalen Durchschnitt des Gelenkes finden sich an den betheiligten Knochenenden deutliche Zeichen der deformirenden Eutzündung und zahlreiche Bindegewebsstränge, welche brückenartig die Gelenkkörper untereinander verbinden.

Das Ganze ist das Resultat einer schweren atypischen Gelenkfractur, Zertrümmerung des unteren Gelenkendes des Humerus und des Processus coronoides ulnae mit Subluxation der Ulna nach hinten und innen, difforme Callusbildung in- und ausserhalb des Gelenks, welche den nach innen verlagerten N. medianus in einer Ausdehnung von 3 cm. überbrückt hat, Einschnürung des Nerven im Knochenkanal, spindelförmige Auftreibnng des Nerven oberhalb und unterhalb der Einschnürung.

Erlauben wir uns nun einen Rückblick auf die beschriebenen Fälle, so finden wir, dass entsprechend den anatomischen Beziehungen des Nervs zum Hume-

rus, der Nerv an der Stelle des Oberarms am meisten der Gefahr ausgesetzt war, bei der Consolidation der Bruchfragmente in den Callus mit eingebettet zu werden, wo er am längsten in nächster Nähe des Knochen verläuft. In den meisten Fällen betrifft dies, wie ersichtlich, den N. Radialis, zumal seine Annäherungsstelle an den Oberarm gerade mit der Prädilectionsstelle für die Oberarmfracturen zusammenfällt.

Unter den 5 Fällen von Compression des N. Radialis in Folge von übermässig entwickeltem Callus war 4 Mal das untere Drittel des Humerus der Sitz der Fractur. Einmal in dem von Tillaux beschriebenen Fall liegt die Bruchstelle in der Mitte des Humerusschaftes.

Bei der so nahen Beziehung des N. Ulnaris zum Epicondylus internus erscheint es auffallend, dass, abgesehen von unserem erwähnten Falle, überhaupt so selten über eine Läsion des Nerven in Folge von Fractur berichtet ist, obschon doch relativ recht häufig ein Bruch des Epicondylus in Folge seiner spitzen Beschaffenheit beobachtet wird.

Für den N. Medianus, für den ebenso wie für den Plexus brachialis wohl die Gegend des Collum chirurgicum als die Stelle zu bezeichnen ist, wo er am leichtesten durch eine Fractur in Mitleidenschaft gezogen werden kann, konnte ich in der mir zu Gebote stehenden Litteratur ausser dem einzigen in hiesiger Klinik beobachteten und von

Brandenburg in seiner Doctorarbeit veröffentlichten Fall, in welchem aber eine Druckparese des N. Medianus in Folge einer mit Dislocation des unteren Fragmentes nach einwärts geheilten Fractur des Collum chirurgicum humeri sinistri vorgelegen hat, keinen hierher gehörigen Fall auffinden. Doppeltes Interesse bietet daher der mir durch die Liebenswürdigkeit des Herrn Dr. Löbker überlassene Fall von Umwucherung des N. Medianus durch Knochencallus, einmal, weil nach Heilung der ohne Zweifel vorhanden gewesenen Condylenfractur nicht, was doch am wahrscheinlichsten hätte sein können, die dem Bruch am nächsten gelegenen Nerven, der N. Radialis oder N. Ulnaris in Mitleidenschaft gezogen wurden und dann, weil der Fall zu Lebzeiten der betreffenden Person sicherlich unbeachtet, Zufallsfund bei der Obduction gewesen.

Was nun die Beschaffenheit des die Compression der Nerven verursachenden Callus betrifft, so kann man die Fälle in 2 Gruppen eintheilen. Die erste umfasst die, bei denen es vollständig neugebildete Knochenmasse ist, in welcher der Nerv eingekeilt liegt, die andere die Fälle, bei denen neben Knochenneubildung es noch bei der Calluswucherung betheiligtes starkes Bindegewebe ist, welches den Nerven an den Knochen anpresst und auf einen geringen Umfang verdünnt.

Da man bei allen diesen Fällen, mit Ausnahme des letzten, durch den operativen Eingriff in der

Lage war, den lädirten Nerven auch auf macroscopische Veränderung untersuchen zu können, so ist es interessant zu beobachten, in welcher Weise der Nerv in seiner eingezwängten Lage seine Form geändert und wie ferner durch eine noch so lange Dauer der Compression dennoch die Leitungsfähigkeit in den Nerven nicht aufgehoben wird, er einer Atrophie nicht ausgesetzt ist. In dem zweiten Fall, den Busch 1872 operirte, welcher 16 Monate nach der Fractur erst in seine Behandlung kam, war der Nerv unterhalb des Callus verdickt, im Knochenkanal dagegen bandartig und platt gedrückt. Ebenso war in dem bekannten Ollier'schen Fall der Nerv oberhalb der Druckstelle dick ganglionartig angeschwollen, während er im Knochenkanal bis auf 3 mm eingeengt lag.

Da sicherlich anzunehmen ist, dass viele solcher Fälle, wie sie eben beschrieben, in der Praxis in ihrer Causalität überhaupt nicht erkannt werden und die Schuld einer etwa vorhandenen Lähmung oder Entartung der Muskeln auf andere Ursachen, wie Druck des Verbandes, Inactivität der Muskeln, übertragen wird, so ist bei jeder Lähmung, die nach Heilung einer Fractur des Humerus zurückbleibt, genau die Ursache der Lähmung zu eruiren und festzustellen.

Sollte eine symptomatische Behandlung ohne Erfolg bleiben, so ist stets der Grund des Leidens durch Autopsie an der Fracturstelle aufzuklären und

operativ einzuschreiten. Eine Incision würde bei den heutigen aseptischen Cautelen der Wundbehandlung ganz gefahrlos sein und dafür den Vortheil und die Beruhigung gewähren, auch in dieser Richtung die Diagnose gesichert zu haben.

Was nun die Operation selbst in ihren Einzelheiten in solchen Fällen anlangt, so ist dieselbe einfachster Art. Durch eine Durchtrennung der Weichtheile würde zunächst der Callus blosgelegt werden müssen, um zu erkennen, welcher Art die Compression ist, ob der Nerv in einem vollständig knöchernen Callus eingeschlossen ist oder in einem Knochenhalbkanal liegt und von starkem verdicktem Bindegewebe oder Periost angepresst wird. In beiden Fällen muss der Nerv aus seiner Zwangslage befreit werden, sei es durch Ausmeisselung des den Nerven drückenden Knochenstückes oder durch einfache Abtragung der fibrösen oder narbenartigen Druckstelle mit der Zange oder Scheere. Bei dieser Operation muss selbstverständlich mit der grössten Vorsicht gearbeitet werden, um keine neue Verletzung des Nerven zu schaffen. Nachdem man bis auf den Nerven vorgedrungen und denselben blosgelegt hat, wird derselbe in seiner Scheide entblösst, aus derselben mit einem stumpfen Hacken oder dem Elevatorium herausgehoben und alsdann zwischen den Fingern sowohl centrifugal als centripetal einige Mal kräftig angezogen. Nach vollendeter Dehnung wird derselbe in seine frühere Lage zurückgebracht, die Wunde drainirt und ver-

näht und die Weiterbehandlung desselben unter strenger Antisepsis durchgeführt. Nach Ablauf der Wundheilung wäre dann zur völligen Beseitigung der noch bestehenden Functionsstörungen mit der electrischen Behandlung zu beginnen.

Im Allgemeinen wäre also in den Fällen, wo die Complication der Fractur in der Diaphyse des Humerus ihren Sitz hat, die Beseitigung der Druckstelle in der angegebenen Weise leicht durchführbar. Veranschaulichen wir uns aber einen Fall wie den letzt beschriebenen des N. Medianus, wo das untere Gelenkende des Humerus Sitz des Leidens, das Gelenk selbst in schwerer Weise betheiligt ist, so wäre ein therapeutischer Eingriff, wie oben angegeben, in solchem Fall mit einiger Aussicht auf Erfolg wohl kaum angezeigt, ja selbst eine Gelenkresection würde hier wenig oder keinen Nutzen schaffen, da der Nerv hierdurch sicherlich verloren ginge.

Zum Schlusse erfülle ich die angenehme Pflicht, Herrn Privatdocenten Dr. Löbker für die gütige Ueberlassung des mitgetheilten Falles, sowie für die freundliche Unterstützung beim Anfertigen dieser Arbeit öffentlich meinen wärmsten Dank auszusprechen.

Lebenslauf.

Verfasser dieser Arbeit, Carl Schönermarck, wurde am 4. November 1862 zu Frei-Hermersdorf in Oesterreich-Schlesien geboren. Seine wissenschaftliche Vorbildung erhielt er auf dem Grossherzoglich hessischen Gymnasium zu Mainz, welches er Michaelis 1881 mit dem Zeugniss der Reife verliess. Am 21. October desselben Jahres wurde er als Studierender in das Königl. Preussische medicinisch-chirurgische Friedrich-Wilhelms-Institut aufgenommen, welchem er bis Herbst 1883 angehörte. Vom 1. April bis zum 1. October 1882 genügte er seiner Dienstpflicht mit der Waffe als Einjährig-Freiwilliger bei der 2. Compagnie Kaiser-Alexander-Garde-Grenadier-Regiments No. 1. Herbst 1883 bis zum Herbst 1884 war er immatriculirt an der Universität Berlin und bestand im Wintersemester 1883/84 seine ärztliche Vorprüfung. Herbst 1884 bezog er die Universität Greifswald und hatte das Glück, im Sommersemester 1885 die Stelle des Unterarztes an der medicinischen Klinik dortselbst zu bekleiden. Die ärztliche Staatsprüfung beendete er am 24. Februar 1887 und bestand am 5. März das Examen rigorosum. Am 6. April 1887 wurde er als Einjährig-freiwilliger Arzt beim Hessischen Füsilier-Regiment No. 80 eingestellt, am 2. Mai zum Unterarzt ernannt und am 26. Juli 1887 zum Assistenzarzt befördert.

Während seiner Studienzeit besuchte er die Vorlesungen, Kliniken und Kurse folgender Herren Professoren und Docenten.

In Berlin:

Baumann, du Bois-Reymond, Eichler, Gurlt, Guttmann, Hartmann, v. Helmholtz, Hofmann, Liebreich, v. Martens, Reichert, Schwendener, Virchow, Zeller.

In Greifswald:

Grawitz, Grohé, Helferich, Krabler, Löbker, Mosler, Peiper, Pernice, v. Preuschen, Rinne, Schirmer, Schulz, Vogt.

Allen diesen seinen hochverehrten Lehrern spricht Verfasser seinen aufrichtigen Dank aus.

Besonders zu Dank verpflichtet fühlt er sich Herrn Geh. Rath Prof. Dr. Mosler, durch dessen Güte er die Ehre hatte, einen Monat als Volontairarzt und ein halbes Jahr als Unterarzt auf der hiesigen medicinischen Universitäts-Klinik zu fungiren.

Thesen.

I.

Bei Lähmungen der Armnerven nach Fractur des Humerus, bei denen eine electrische Behandlung erfolglos, ist durch eine Incision festzustellen, ob der Nerv durch die Fragmente oder den Callus comprimirt ist.

II.

Bei unstillbarem, das Leben der Schwangeren gefährdendem Erbrechen ist der künstliche Abortus angezeigt.

III.

Das Antipyrin kann bei der Behandlung des Gelenkrheumatismus die Salicylsäure nicht ersetzen.

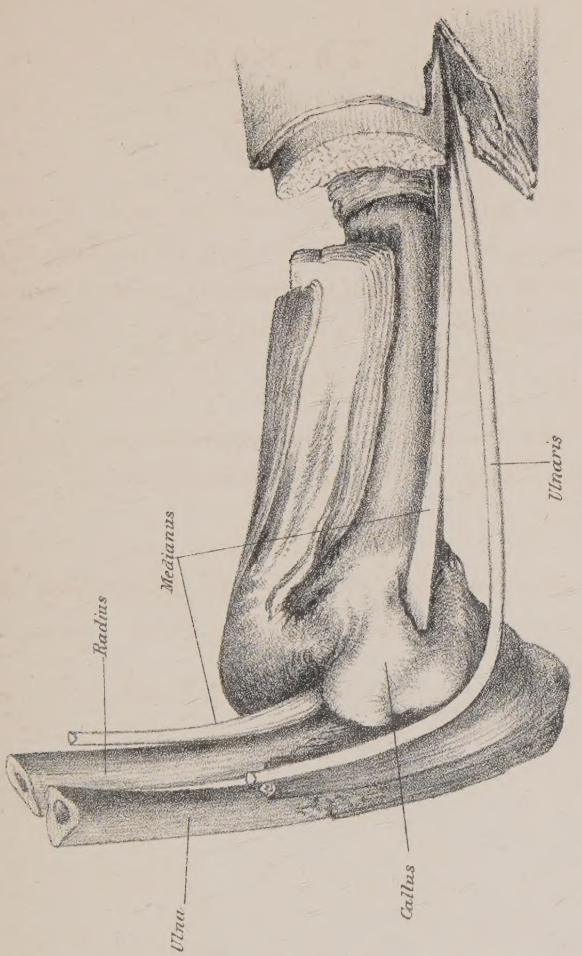

Lith. Anstalt von Julius Abel, Greifswald.